BODY PACKERS-STUFFERS

Isabel Moreno Izco

El término "**body packe**r" hace referencia a aquellas personas que utilizan su cuerpo para transportar droga en forma de paquetes. Suelen estar envueltos en látex, goma, dedos de guante, papel de aluminio o celofán.[1] Normalmente se trata de cocaína, heroína, hachís, anfetaminas, siendo la droga más frecuentemente transportada en nuestro medio la cocaína. También se les denomina "higher angels", "mulas" o "culeros".

Se denomina "**Body pusher**" al sujeto que coloca los paquetes o envoltorios en el recto o la vagina. [1]

Los "**body stuffer"** (tragador rápido) son sujetos que ingieren el cuerpo extraño justo antes de ser sorprendidos por los agentes de la ley. [1] Por tanto, habitualmente ingieren menor cantidad de sustancia (1-2 gr), pero con envases que no han sido diseñados originalmente para la ingesta[1] , por lo que es más fácil la rotura y por tanto la aparición de síntomas de intoxicación. Además, muchos de ellos llevan droga adulterada, por lo que los síntomas pueden ser más graves. [3]
En urgencias lo más frecuente es encontrar un paciente asintomático que ha sido detenido por sospecha de transporte de droga en su organismo. Algunos ingieren previamente antieméticos o medicación anticolinérgica para inhibir la peristalsis y frenar la evacuación intestinal y ya en su destino suelen emplear laxantes orales o enemas para expulsar los paquetes ingeridos. [1]
Pueden llegar a transportar más de 100 paquetes. [1,4]En el caso de la cocaína cada paquete contiene una media de 10 gr[1] (3-15 gr) de droga. [4] El empaquetado es cada vez mejor y ha disminuido la morbimortalidad. [5]

CLINICA

1. **Paciente asintomático**:

   Es lo más habitual. Se trata de pacientes que suelen acudir detenidos por la policía ante la sospecha de transporte de droga.[1]

2. **Obstrucción intestinal**:

   - Pueden presentar vómitos, dolor y distensión abdominal.
   - La obstrucción es debida a la oclusión mecánica por los paquetes que impactan habitualmente en el píloro o en la válvula ileocecal. A ello hay que sumar la parálisis intestinal secundaria a la ingesta de fármacos antiperistálticos.[1]
   - Las consecuencias pueden ser :dilatación intestinal con riesgo de perforación, intoxicación por absorción transmucosa o rotura de paquetes, hemorragia digestiva alta por decúbito sobre la pared gástrica e incluso obstrucción esofágica con riesgo de mediastinitis.[1]

3. **Intoxicación por droga**

   - Puede ocurrir no solo por rotura de paquetes, sino por absorción a través de la mucosa intestinal aún estando los paquetes intactos.

- Muchas veces la clínica no es clara o no es la esperada para la droga que supuestamente han ingerido porque el paciente no colabora, ha podido ingerir otras drogas, adulterantes, etc.

- **Cocaína:** clínica derivada de la hiperestimulación adrenérgica: [1,6]

  - síntomas cardiovasculares: hipertensión, diaforesis, taquicardia, arritmias.
  - síntomas neurológicos: agitación, midriasis, hipertermia, psicosis, convulsiones, coma.
  - trastornos hidroelectrolíticos o del equilibrio acido base, rabdomiolisis.
  - complicaciones abdominales: ulcus gástrico, perforación de víscera hueca, hemoperitoneo, infarto visceral, isquemia intestinal, colitis isquémica.
  - fracaso multiorgánico.

- **Heroína**: depresión respiratoria, miosis, edema agudo de pulmón, disminución del nivel de conciencia.

DIAGNOSTICO

- A todo paciente que acuda con la sospecha de ingesta de paquetes de droga se recomienda la realización de ECG, analítica (con función renal, íones, amilasa), gasometría, Rx tórax (para descartar perforación) y de abdomen.

- La **radiografía simple abdominal**, considerada como la técnica diagnóstica de elección, posee una sensibilidad del 75-95%. Se utiliza para visualizar los cuerpos extraños, así como posibles signos de obstrucción. [1,2]
  Se pueden observar múltiples cuerpos radioopacos, bien definidos, densos y homogéneos, ovales o cilíndricos y rodeados por una imagen radiolúcida originada por el aire atrapado entre las capas del envoltorio. A veces incluso se puede ver el aire en la zona del anudado. [1,2] *Imagen 1*
  El cannabis y la cocaína son más fáciles de ver por su densidad, en cambio la heroína suele resultar más difícil y a veces pueden ser necesario recurrir a otras técnicas diagnósticas. [5]
  La cocaína líquida también resulta más difícil de ver por su menor densidad radiológica y, además la flexibilidad de los paquetes hace que se adapten mejor al intestino y sean más difíciles de identificar como cuerpos extraños. [7]

Imagen 1. Disponible en: http://static.squarespace.com/static/519ebd73e4b05327e3603bdd/t/53dad1f8e4b0bcca887d3f58/1406849537384/?format=original *(The Emergency Medicine Resident Blog)*

- En caso de imágenes de difícil interpretación se podría administrar **contraste radiológico** vía oral (Gastrografín®)para aumentar la sensibilidad, llegando así al 95%.[2,8,9]

- La **tomografía computarizada** muestra mayor sensibilidad que la radiografía simple. [1,4] Es preferible sin contraste oral. [5] Si hay sospecha de que el paciente haya ingerido paquetes de droga es muy útil para confirmar su presencia o descartarla. Los estudios indican que la exactitud para determinar el número exacto de paquetes que lleva el paciente es pobre, pero mejora en el caso de que no haya muchos (<15). [10] *Imagen 2*

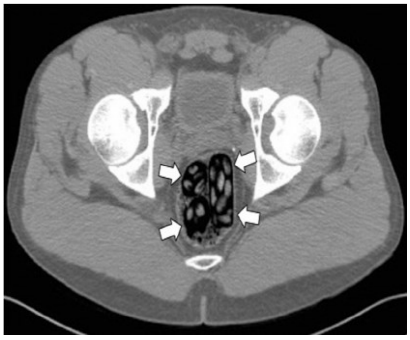

Imagen 2. Disponible en: https://www.researchgate.net/profile/Mariano_Scaglione2/publication/271708639/figure/fig11/AS:295234685685766@1447400842494/Figure-11-Axial-unenhanced-CT-shows-a-case-of-body-pushing-with-a-drug-fi-lled-condom-in.png. *Seminars in Ultrasound CT and MRI (SEMIN ULTRASOUND CT) Imaging of Drug Smuggling by Body Packing*

- La sensibilidad y especificidad de la **ecografía abdominal** no han sido aún firmemente establecidas. Puede ser útil en el caso de embarazadas.[2]

- La determinación de **tóxicos en orina** puede revelar valores positivos pero su negatividad no excluye el diagnostico. [1,8]

MANEJO TERAPEUTICO

Pacientes asintomáticos:

- el objetivo terapéutico es conseguir la evacuación de los paquetes y prevenir las posibles complicaciones.
- se recomienda mantener una conducta expectante y realizar control de constantes cada 4-6 horas.
- la dieta recomendada no está clara: varía según los autores desde dieta absoluta hasta rica en fibra.[1]
- se recomienda tratamiento laxante con polietilenglicol[2].No solo actúa como laxante sino que por su pH alcalino inhibe la liberación de la sustancia e incrementa la tasa de conversión de cocaína a metabolitos inactivos en caso de rotura. La dosis recomendada sería un sobre diluido en 1 litro de agua cada 4 horas. (Casenglicol ®,Evacuante Bohm®)[1]
- la aplicación de enemas y supositorios tampoco está clara, así como el uso de sustancias emetizantes y procinéticos (eritromicina, metoclopramida). [1,2,4]
- en el caso de body stuffers asintomáticos, se recomienda al menos 6 horas de observación.
- la extracción manual de paquetes o la realización de gastroscopia en estos casos suele estar desaconsejada por el elevado riesgo de rotura de los paquetes. [1,2]

- los criterios de alta hospitalaria también son variables, aunque en general lo recomendable sería objetivar al menos dos deposiciones sin expulsión de paquetes con una radiografía simple abdominal normal. [1,4]

Obstrucción intestinal:

- Se recomienda manejo inicialmente conservador basado en dieta absoluta, fluidoterapia, suspensión de laxantes, sonda nasogástric en aspiración intermitente, tratamiento espasmolítico intravenoso (Buscapina®).[1]
- En caso de que la evolución no sea favorable se indicaría cirugía urgente y extracción de los paquetes.[2]

Intoxicación

- es más frecuente en los body stuffers. El contenido de alta pureza de los paquetes hace que pueda producirse una sobredosis a veces fulminante.
- la clínica suele aparecer 1-2 horas tras la ingesta.
- por heroína: naloxona, oxigenoterapia, soporte respiratorio. [2]
- por cocaína:
    - control farmacológico de la urgencia hipertensiva con vasodilatadores arteriovenosos como el nitroprusiato sódico o con un bloqueante alfa como la fentolamina. [1]
    - control de la agitación /convulsión con diazepam. [1]
    - se recomienda trasladar al paciente a una unidad de cuidados intensivos. [1]
    - si los síntomas persisten o progresan, una vez estabilizado el paciente, se realizara una laparotomía urgente con extracción de los paquetes. [1]

ASPECTOS LEGALES

El paciente puede estar retenido en el hospital por parte de la policía competente durante unn plazo máximo de 72 horas.
Pasado ese tiempo se debe poner en conocimiento del juez, que será quien decida el destino del paciente.[11]
La policía se encargará de la custodia del paciente, así como de las pruebas obtenidas.
Si la detección de paquetes de droga es un hallazgo se debe notificar a los miembros del cuerpo de seguridad del Estado.
Las radiografías deberían ser informadas por un radiólogo para que la actuación judicial sea correcta.

BIBLIOGRAFIA

1. Madrazo Z, Silvio-Estaba L, Secanella L , García –Barrasa , Aranda H. Body packer: revisión y experiencia en un hospital de referencia. Cir Esp. 2007;82(3):139-45
2. Traub SJ, Hoffman RS, Nelson LS. Body packing-The internal concealment of illicit drugs. NEJM 2003; 349:2519-26.
3. Takahiro Yamamoto, Malavasi E, Management of body stuffers presenting to the emergency department. European Journal of Emergency Medicine 2015
4. Assessment of the management outcomes of body packers Alfa-Wali M, Atinga A, Tanham M,Iqbal Q, ANZJASurg. Com Volume 86, Issue 10 October 2016 Pages 821–825
5. Shahnazi M, Hassanian-Moghaddam H, Gachkar , Ahmadi N. Comparison of abdominal computed tomography with and without oral contrast in diagnosis of body packers and body stuffers. Clinical Toxicology (2005) Early Online: 1-8
6. Beck NE, Hale JE. Cocaine “body packers”. Br. J. Surg. 1993;80:1513-6
7. Burillo-Putze, Travería L, Galvez M, Sanchez J, Nogué S. Liquid cocaine body packers. Clinical Toxicology (2012). 50, 522-524
8. Greenberg R, Greenberg Y, Kaplan O. “Body packers “ syndrome: characteristics and treatment-case report and review. Eur. J. Surg. 2000;166:89-91
9. Olmedo R, Nelson L, Chu J et al. Is surgical descontamination definitive treatment of “body packers”? Am. J. Emerg. Med. 2001; 19:593-6
10. Asha SE, Higham M, Child P. Sensitivity and specificity of CT scanning for determining the number of internally concealed packages in “body-packers” . EMJ Online First, published on February 19, 2014 as 10.1136/emermed-2013-203389
11. Ley de Enjuiciamiento criminal. Capitulo IV ,artículo 520.

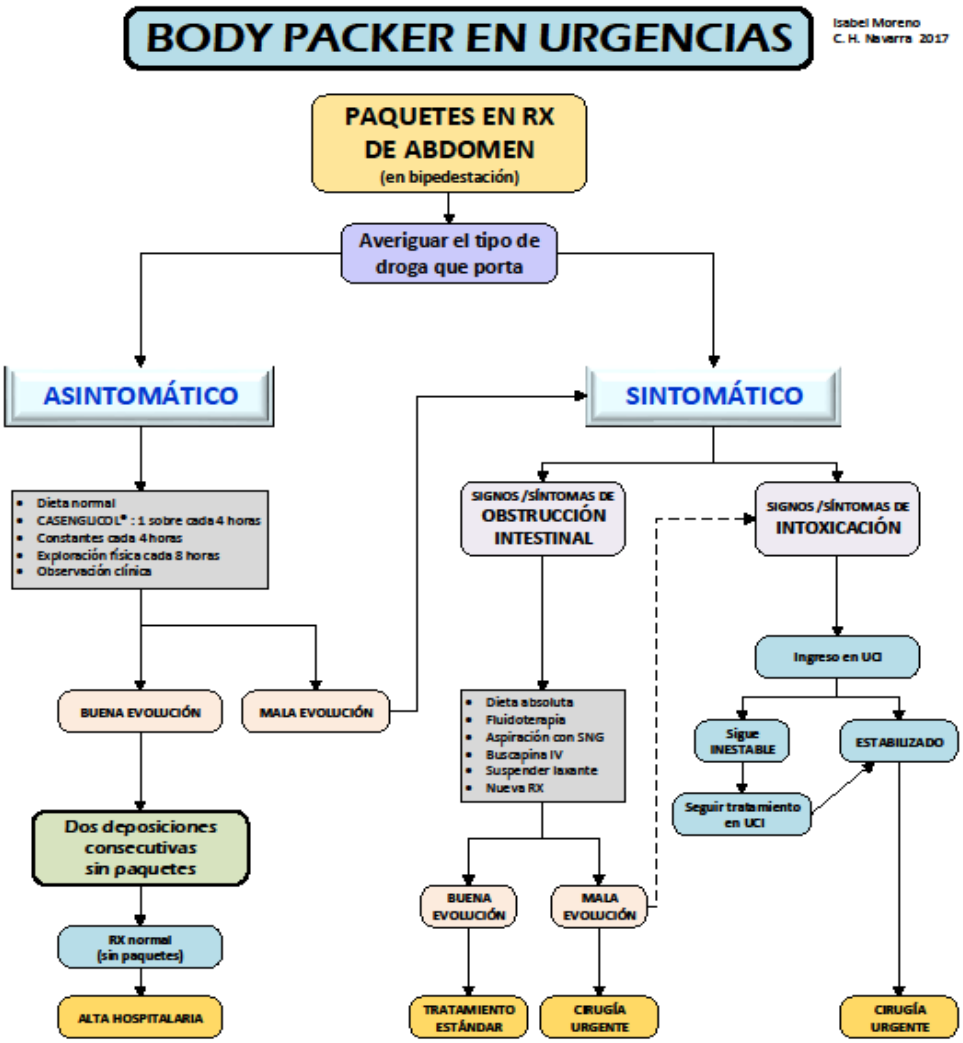

Protocolo diagnóstico y terapéutico del body packer. Basado en Body packer: revisión y experiencia en un hospital de referencia. Madrazo Z. Silvio-Estaba L., Secanella L., García –Barrasa A., Aranda H. . Cir Esp. 2007;82(3):139-45