ANISAKIS

Maider Igartua Astibia, Javier Lucas Lerga y María José Molina Estirado

INTRODUCCIÓN

La anisakiasis es una parasitosis del tracto digestivo causada por las larvas de los distintos grupos de la familia anisakidae. El hombre se intoxica con la ingesta de peces o cefalópodos en estado crudo o no bien cocidos que contienen la larva del parásito.
La gran mayoría de las infestaciones cursan de modo asintomático, o bien se manifiestan por fenómenos de hipersensibilidad inmediata, mediada por IgE.
Dentro de la gran familia de los anisakidae, los que con más frecuencia producen patología en el hombre son Anisakis, Pseudoterranova y Contracaecum[1]

¿QUÉ ES EL ANISAKIS?

El Anisakis es un nematodo de la familia Anisakidae. Causa zoonosis cuando en el ser humano se convierte en huésped accidental, interrumpiendo así el ciclo vital normal del parásito.
El reservorio de estos nematodos está constituido por mamíferos acuáticos (generalmente ballenas y delfines), parasitados en el tubo digestivo. Los huevos excretados eclosionan en el agua, transformándose en larvas en estadio 2, que son microscópicas, nadan libremente y son capaces de sobrevivir 2-3 meses.
Al ser ingeridas por pequeños crustáceos integrantes del plancton (primer huésped intermediario), en ellos tendrá lugar la transformación de las larvas al estadio 3, que son infectivas para peces y calamares, en los cuales una vez ingeridas migran del intestino a los tejidos, sobre todo a la cavidad peritoneal, y crecen hasta alcanzar tamaños macroscópicos de hasta 3 cm o más de longitud. Estas larvas pueden transmitirse de un pez a otro por depredación. Cuando los peces infectados son ingeridos por ballenas, marsopas, delfines u otros huéspedes definitivos, las larvas penetran en la mucosa gástrica, y se convierten en adultos, y de esta manera se cierra el ciclo vital del parásito (figura1).

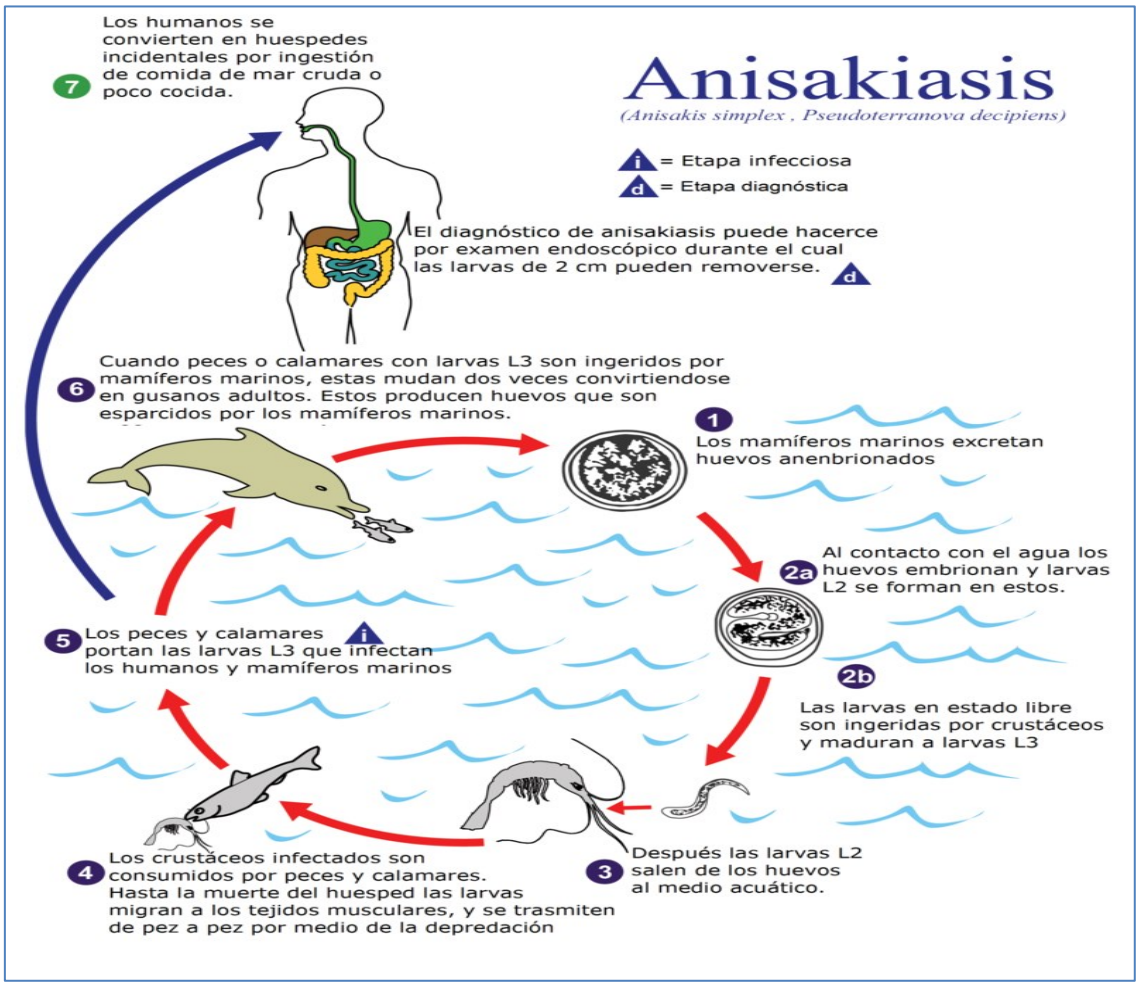

Disponible en: http://marexi.com/wordpress/wp-content/uploads/2017/02/Anisakis_simplex_001-780x1024.jpg (figura 1)

La larva de *Anisakis simplex* tiene una longitud de 18-36 mm, y un diámetro de 0,24-0,6 mm. Es de coloración blanquecina, con una cutícula estriada transversalmente. Las larvas de *A. simplex* no pueden sobrevivir a temperaturas por encima de 60 ºC durante más de 10 minutos, o inferiores a -20 ºC durante más de 72 horas.

El país con mayor prevalencia de anisakiasis es Japón, debido en parte a la costumbre de tomar pescado crudo o semicrudo. En Europa, el país con mayor número de casos es Holanda. En nuestro país, existe un alto grado de parasitación, siendo los pescados más parasitados la merluza y el bonito. Sin embargo, los que producen más episodios de anisakiasis son otros , que se consumen con menor preparación como el boquerón, la anchoa y la sardina [2]. Hay otras especies marinas infestadas como los crustáceos (langosta, gamba, cangrejo…) o los cefalópodos (pulpo, calamar, sepia…). Los bivalvos (mejillones, ostras, berberechos…) son una especie que se salva de la infección por su modo de alimentación, que impide que la larva anide en ellos.

Larvas de anisakis en la masa muscular de pescado. Figura 2 y 3

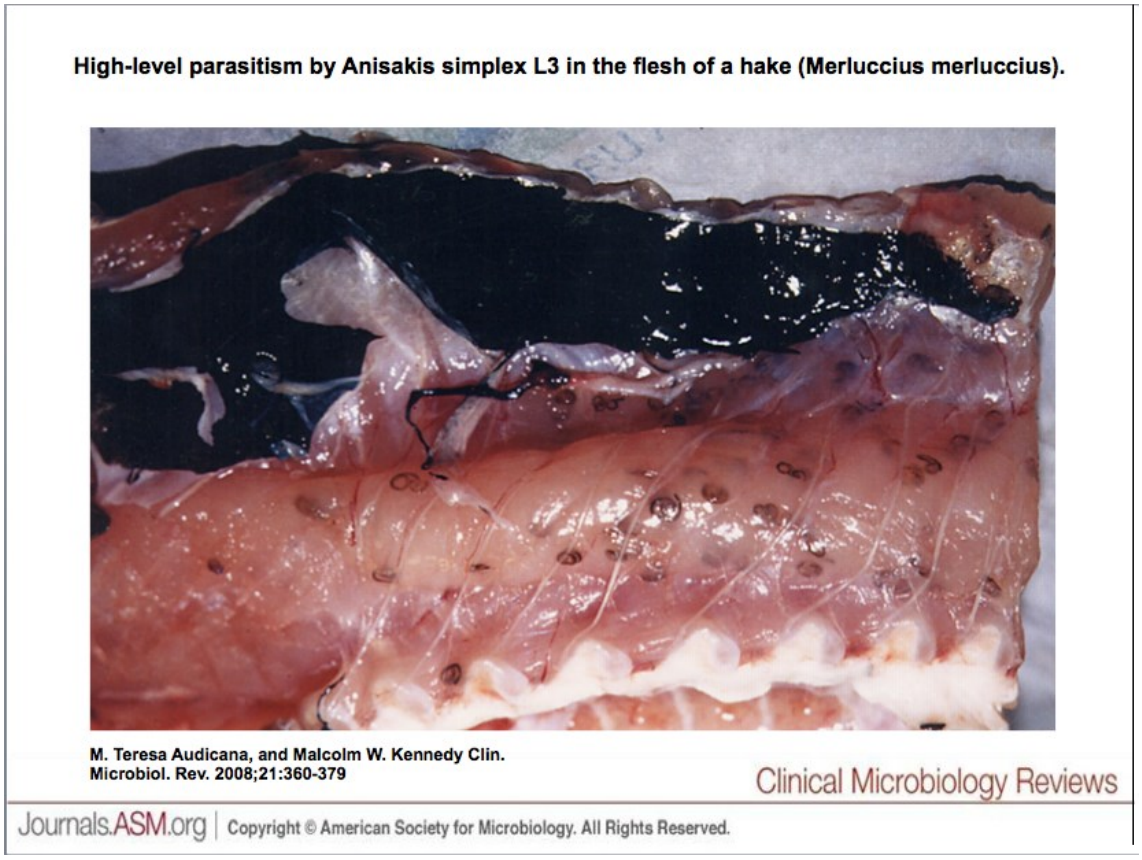

Figura 2
Lomo de merluza con múltiples anisakis (manchas negras con gusanos enrollados)
Disponible en: http://cmr.asm.org/content/21/2/360/F1.large.jpg

Figura 3
Disponible en: http://www.fao.org/docrep/006/y4743e/y4743e04.jpg

MANIFESTACIONES CLÍNICAS:

El Anisakis puede producir enfermedad en el ser humano mediante dos mecanismos: a) el debido a la hipersensibilidad inmediata mediada por IgE, y b) mediante el efecto local del parásito sobre la pared del tubo digestivo [3]

Las manifestaciones alérgicas abarcan todo el rango de posibilidades de reacción de hipersensibilidad tipo I (mediada por IgE): urticaria, angioedema, hipotensión y shock anafiláctico. La intensidad de la clínica es muy variable y lo único característico es el antecedente de ingesta de pescado poco cocinado y el intervalo libre de algunas horas [4]

La repercusión local es muy variable según el tramo intestinal afectado. Las manifestaciones clínicas también son inespecíficas y aparecen tras un período de latencia tras la ingesta del pescado, que suele variar entre una y 12 h, para las formas gástricas, y más de 12 h para las intestinales [3].
La localización gástrica se produce en un 60-70% de los casos; habitualmente, se producen náuseas, vómitos y dolor epigástrico, síntomas que en alguna ocasión se asocian a urticaria.[5]
A pacientes a los que se les realizó endoscopia, se encontró un edema localizado o generalizado, con o sin erosiones, en el 86% de los casos, y una formación seudotumoral en el 43%. El gusano se observa con relativa facilidad anclado en la mucosa y puede ser extraído con la pinza de biopsia en la mayoría de las ocasiones. (Figura 4)

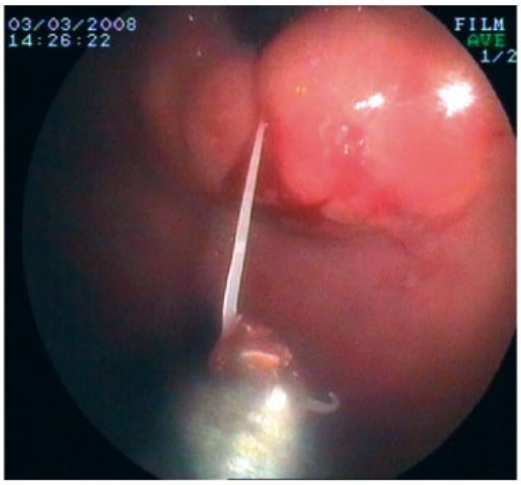

Figura 4, anisakis en región subcardial. Disponible en: Amo Peláez M, Muñoz Codoceo C, Martínez Montiel P, Sánchez Gómez F, Castellano G, Solís Herruzo JA. Rev Esp Enferm Dig. 2008;100(9):581-2.

Cuando no se pueden extirpar las larvas de Anisakis, el dolor epigástrico continua durante algunos días hasta que los gusanos mueren en el espesor de la mucosa. Hay algún caso descrito en la que la lesión de la mucosa podría haber sido el origen de una hemorragia digestiva alta [6]. Se ha descrito algún caso de ulcus péptico de larga evolución con mala respuesta al tratamiento médico.

En la localización duodenal predomina la clínica de duodenitis1aunque se ha descrito algún caso de obstrucción seudotumoral [3].En las formas intestinales (20-30% de los casos) la manifestación más frecuente es también el dolor abdominal. Se han descrito casos de abdomen agudo por perforación ileal.[7]

La afección colónica se produce con poca frecuencia; generalmente la enfermedad afecta al ciego y al colon ascendente, y excepcionalmente al apéndice.
Produce cuadros de obstrucción, hemorragia digestiva baja o perforación.
Se ha descrito también una afección mesentérica con ganglios regionales aumentados de tamaño.
Excepcionalmente se han encontrado larvas en el páncreas, la vesícula biliar y el pulmón.

DIAGNOSTICO

El diagnóstico definitivo de esta parasitosis manifestada de forma aguda se realiza a posteriori en el estudio anatomopatológico del segmento resecado. En pocos casos el parásito se encuentra en el corte y se identifica por sus características morfológicas

Para el diagnóstico se pueden realizar pruebas serológicas, radiología y ecografía.

- Pruebas Serológicas: para estas pruebas existe el Prick-Test, un test cutáneo el cual es realizado con el extracto del parásito disponible comercialmente que posee una elevada sensibilidad.
- Radiología: radiológicamente, el hallazgo más característico es la aparición de defectos filiformes de relleno de aproximadamente 30 mm de longitud en el transito baritado, además se puede observar el engrosamiento por edema de la mucosa.
- Ecografía: Los hallazgos más frecuentes son el engrosamiento de algún segmento intestinal y en ocasiones una dilatación proximal. Es frecuente la presencia de líquido libre intraperitoneal, abundante en eosinofilos. [8]
- Endoscopia: el diagnóstico de las formas gastroduodenales es fundamentalmente endoscópico. La endoscopia permite la observación directa del parásito anclado a una mucosa engrosada. Además, es útil como tratamiento, al permitir la extracción mediante pinza de los gusanos con lo que desaparecen en pocas horas las molestias del paciente. La colonoscopia también es útil en las infrecuentes formas colónicas.

DIAGNOSTICO DIFERENCIAL

Se han planteado problemas de diagnóstico diferencial con diferentes entidades: apendicitis aguda, enfermedad de Crohn, diverticulitis, toxiinfección alimentaria, neoplasia, invaginación e íleo.

TRATAMIENTO

La única indicación para el tratamiento de la clínica intestinal es la obstrucción intestinal debido a las larvas de anisakis, que pueden requerir cirugía de urgencia.

Otras formas de tratamiento serian la eliminación de las larvas mediante el uso de un endoscopio, intervención quirúrgica en caso de aparecer abdomen agudo y antihelmíntico aunque no se ha podido demostrar su eficacia [8]
En el caso de presentar clínica compatible con reacción de hipersensibilidad tipo I, se iniciaría tratamiento con antihistamínicos, corticoides e incluso adrenalina, dependiendo de la severidad del cuadro.

PREVENCIÓN

Las larvas de anisakis pueden permanecer viables bajo condiciones adversas y pueden sobrevivir 50 días a 2 ºC y alrededor de 2 horas a menos 20ºC. Por lo tanto se recomienda cocinar el pescado o congelarlo a menos 20 grados centígrados por 24 horas o más.
Además se recomienda evitar el consumo de la región ventral cercana al aparato digestivo, procurando consumir las colas de los pescados.
Otra medida a tomar puede ser cocinar a más de 60 grados durante al menos dos minutos.
El 1 de diciembre del 2006 en España se aprobó el reglamento CE 853/2004 y el CE 2074/2005, este decreto impone a los establecimientos poner en conocimiento a sus clientes sobre los productos de pesca que van a consumir, y demostrar que estos han sido tratados correctamente. Este decreto incluye a bares, restaurantes, cafeterías, hoteles, hospitales, colegios, residencias, comedores de empresas, empresas de catering, entre otros.

BIBLIOGRAFÍA

[1] Gomez B., Arroabarren E, Garrido S., Anda M., Tabar A. I. Alergia a Anisakis simplex. Anales Sis San Navarra v.26 supl.2 2003. p. 2-6.
[2] Moreira V. F., Lopez San Roman A. Anisakiasis. Rev esp enferm dig. Vol 102 Nº3, pp 216, 2010
[3] Zuloaga J, et al. Anisakiasis digestiva. Aspectos de interés para el cirujano. Cir Esp 2004;75(1):9-13
[4] Daschner A, Alonso G, Cabanas R, Suárez-de-Parga JM, López-Serrano MC. Gastroallergic anisakiasis: borderline between food allergy and parasitic disease-clinical and allergologic evaluation of 20 patients with confirmed acute parasitism by Anisakis simplex. J Allergy Clin Immunol 2000;105:176-81.
[5] Muraoka A, Suehiro I, Fujii M, et al. Acute gastric anisakiasis: 28 cases during the last 10 years. Dig Dis Sci 1996;41:2362-5.
[6] Castan B, Borda F, Inarrairaegui M, Pastor G, Vila J, Zozaya JM. Digestive anisakiasis: clinical manifestations and diagnosis according to localization. Rev Esp Enferm Dig 2002;94:463-72.
[7] Magarzo J, Moral A, Serrano A, Chierichetti C. Perforación intestinal por anisakiasis. Cir Esp 2002;72:365-6.
[8] Field-cortazaraes J., Calderon Campos R. Intoxicación por Anisakis. Bol Clin Hosp Infant Edo Son 2009; 26(1): 43-47