MORDEDURAS SERPIENTES

José Maria Arraiza Donezar. Servicio de Urgencias Generales del CHN

OFIDIOS VENENOSOS EN ESPAÑA[1]

- VIVORAS
  - V. áspid
  - V. seoanei o cantábrica
  - V. latastei u hocicuda
- CULEBRAS
  - Malpolon monspessulanus (c. bastarda)
  - Macroprotodon cucullatus (c. cogulla)

DIFERENCIACIÓN ENTRE VIBORAS Y CULEBRAS

CULEBRA



VIBORA

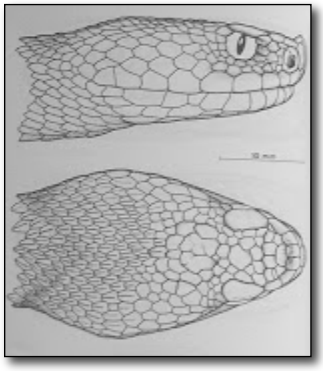

	VÍBORAS	CULEBRAS
PUPILAS	Verticales	Redondas
CABEZA	Triangular Diferenciada Con escamas	Fusiforme Indiferenciada Con placas
CUERPO	Rechoncho	Estilizado
COLA	Corta	Larga
DIBUJO	Zig-Zag	Variable
COLMILLOS VENENOSOS	Si	No
ESCAMA ANAL	ünica	Doble

La cabeza de las víboras es de forma triangular pero hay cierta culebra que también posee esta característica y el dibujo en zig-zag como es la *natrix-maura* (o culebra viperina) frecuente en medio acuático la cual es inofensiva, carece de colmillos y tiene las pupila redonda.
El rasgo más distintivo de todos son las ***pupilas verticales*** de las ***víboras.***

VENENO Y MORDEDURA

Manipular con mucho cuidado una víbora que se considera muerta ya que puede tener aun reflejos que desencadenen una mordedura.

La inyección del veneno puede ser subcutánea o intramuscular, pasando a la circulación sanguínea por vía linfática. Si la inyección se produce directamente sobre un vaso sanguíneo, el paso del veneno es muy rápido y masivo, conduciendo a un estado de shock anafiláctico y coagulación intravascular diseminada (CID). Se puede dar la circunstancia, no infrecuente, de que no inyecten veneno al morder.
Siempre se observan los **puntos de inoculación**, que pueden ser **dos o uno**, separados entre si unos 8-10 mm dependiendo del tamaño de la víbora.
El mayor porcentaje de las mordeduras es en la extremidad superior (mano), siendo las más peligrosas las del cuello y cara (boca-lengua).
Los efectos del veneno son: proteolítico (a nivel local), coagulante en fases iniciales, anticoagulante en fases posteriores y hemolítico.

CLINICA

1.- Grado 0 o asintomático ("mordedura seca").

2.- Grado I o leve:
a) A nivel local: Dolor local de intenso a muy intenso, edema de aparición casi inmediata (signo de envenenamiento), equimosis, linfangitis, hemorragia discreta, adenopatías regionales.
b) A nivel general: Apenas hay sintomatología sistémica; puede haber hipotensión, taquicardia y diarrea, todas leves.

3.- Grado II o moderado
a) A nivel local: Grado I más intenso, con edema progresivo, equimosis, ampollas, parestesias, linfangitis, adenopatías y necrosis locales.
b) A nivel general: Grado I más intenso, vómitos, vértigos, lipotimia, alteración de la coagulación, proteinuria.
Clínica neurológica *(víbora aspid)*: ptosis palpebral, déficit de acomodación, oftalmoplejia, diplopia, disartria, disfagia, parálisis del orbicular de labios, letargo, vértigo, paresias, etc.

4.- Grado III o grave
a) A nivel local: Grado II más intenso, edema que puede sobrepasar la extremidad, abscesos.
b) A nivel general: Grado II más intenso, anestesia local, ptosis palpebral, disartria, hemorragias (digestivas, hemoptisis, hematuria), convulsiones, insuficiencia renal, coagulación intravascular diseminada (CID), shock.

LABORATORIO:
Son signos analíticos de gravedad:

- Leucocitosis > 15.000/mm^3
- Trombocitopenia < 150.000/mm^3
- Fibrinemia < 200 mg/dl.
- Nivel de protrombina < 60%

TRATAMIENTO[2,3]

Siempre en un centro hospitalario. Si es posible, adjuntar el ofidio para evidenciar que realmente se trata de una víbora (cuidado con la manipulación).

A) PREHOSPITALARIO:

Tranquilizar al paciente y acompañantes.
Máximo **reposo** posible de la extremidad y del paciente. Retirar anillos, relojes, etc (por el edema). **Lavar la herida** con agua y jabón, y aplicar un antiséptico tipo Clorexidina. **NO** aplicar torniquetes ni realizar succiones, incisiones o cauterizaciones, ya que son inútiles y peligrosas. Es posible que estas medidas sí sean útiles en especies exóticas. Se puede aplicar hielo envuelto en tela limpia y aplicar vendaje compresivo suave que impida el retorno linfático.

B) HOSPITALARIO:

MEDIDAS GENERALES[3]

- Aplicar las medidas extrahospitalarias si no se ha hecho.
- Cateterizar una o dos vías venosas evitando la extremidad afecta.
- Analítica de sangre y orina, con pruebas de coagulación.
- RX de la zona para valorar la presencia de algún cuerpo extraño (colmillo).
- Profilaxis antitetánica si precisa.
- Limpieza y desinfección de la zona (clorhexidina o similar).
- Analgesia (evitar salicilatos y AINEs).
- Vendaje con material tipo Tubigrip® o Tubitón®.
- Elevar la extremidad (almohadones, tracción).
- Reposo absoluto del paciente y la extremidad.
- Vigilar con frecuencia la evolución.
- Dieta absoluta.

GRADO 0 o asintomático:

- Observación 6 horas y si sigue asintomático, alta.

GRADO I o leve:

- Aplicar las medidas generales.
- Ingreso en observación al menos 24 horas.
- Elevar la extremidad.
- Vía intravenosa (analgesia).
- Exploraciones repetidas.
- Medidas de sostén: Fluidoterapia IV, antieméticos, analgésicos, etc.

GRADO II o moderado:

- Medidas generales.
- Observación al menos 24 horas y luego planta o UCI.
- Fluidoterapia, analgésicos, antieméticos, vasopresores...
- Control analítico seriado.
- Valoración continua del edema (síndrome compartimental)
- Control neurológico (sobre todo en v. aspid).
- Vigilar afectación sistémica.
- Antibioticoterapia profiláctica (hay controversias).
- Ceftriaxona 2 g IV/24 h.
- Corticoterapia solo si alergia al veneno o suero antiofídico.
- **SUERO ANTIVIPERINO (VIPERFAV®).**

GRADO III o grave:

- Igual que el grado II.
- Ingreso en UCI.
- **SUERO ANTIVIPERINO (Viperfav®).**

SUERO ANTIVIPERINO[4] (Viperfav®): 1 ampolla = 4 ml

- Está indicado para tratar las mordeduras producidas por todas las víboras europeas, siempre y cuando produzcan una afectación moderada o grave.
- Se administra exclusivamente por vía IV.
- No es necesario realizar una prueba de hipersensibilidad previa.
- Especialmente indicado en:
  - ✓ **Gestantes** (el veneno es muy tóxico para el feto).
  - ✓ **Niños** (la relación veneno/peso es esencial para la gravedad).
  - ✓ Comorbilidad asociada importante (diabetes, cardiopatías…).
  - ✓ Ancianos y personas frágiles.
  - ✓ Mordedura en cara o cuello.
- La dosis es la misma para niños, adultos o animales.

Dosificación: Diluir una ampolla (4 ml) en 100 ml SSF
Inicialmente pasar a 50 ml/hora y si no hay reacciones adversas (alergia) pasar todo el contenido en una hora.
Si hay mala evolución clínica, administrar una segunda dosis a las 5 horas
Contraindicaciones: Alergia a proteínas heterólogas equinas. Esta contraindicación es relativa si existe riesgo de muerte asociado al envenenamiento.

Bibliografía

1. Ballesteros S, Ramón MF, Martínez-Ar rieta R. Epidemiology of envenomations in Spain. Clin Toxicol. 2006;44:516---7.
2. Estefanía Díez M, et al. Tratamiento de la mordedura por víbora en España. Semergen. 2014.
3. Martín C, Nogué S. Novedades en el envenenamiento por mordedura de víbora. Med Clín (Barc). 2015;144(3):132 -138
4. De Haro L, Glaizal M, Tichadou L, Blanc-Br isset I, Hayek-Lanthois Asp Viper (Vipera aspis) envenomation: Experience ofthe Marseille Poison Centre from 1996 to 2008. Toxins (Basel). 2009;1:100---12

MORDEDURA POR VÍBORA

Tuena Arrizia
Urgencias. Complejo Hospitalario de Navarra 2017

VÍBORA | **CULEBRA**



MORDEDURA: Casi siempre se observan los puntos de inoculación, que pueden ser *DOS o UNO*. En ocasiones no inyecta veneno.

MEDIDAS PREHOSPITALARIAS:
- Máximo reposo posible de la extremidad y del paciente.
- Lavar con agua y jabón.
- Aplicar un antiséptico que no tiña la piel (clorhexidina).
- Retirar anillos, relojes, prendas ajustadas, etc. (por el edema).
- Vendaje con compresión suave (para evitar el retorno linfático).

Gravedad según laboratorio:
- Leucocitosis > 15.000/mm³
- Plaquetas < 150.000/mm³
- Fibrinemia < 200 mg/dl.
- Nivel de protrombina < 60%

¡¡¡Qué NO hacer!!! :
- Cauterizar.
- Aplicar torniquetes.
- Realizar incisiones.
- Succionar la herida

MEDIDAS GENERALES
- *Medidas prehospitalarias (ver cuadro arriba).*
- *Profilaxis antitetánica si precisa.*
- *Limpieza y desinfección de la zona (clorhexidina o similar).*
- *RX para descartar cuerpo extraño (colmillo).*
- *Analgesia (evitar salicilatos y AINEs).*
- *Vendaje con material tipo Tubigrip® o Tubitón®.*
- *Elevar la extremidad (almohadones, tracción).*
- *Reposo absoluto del paciente y la extremidad.*
- *Vigilar con frecuencia la evolución.*
- *Dieta absoluta.*

Al llegar al hospital:
- Adoptar medidas extrahospitalarias si no se han hecho.
- A. sangre: Hemograma, coagulación (fibrinógeno), bioquímica (CPK).
- A. orina: presencia de proteinuria y/o hematuria.
- Marcar con rotulador los límites del edema y así ver su progresión.
- ¡¡Vigilar la evolución del cuadro, inicialmente cada 60 minutos!!!

GRADO 0:
- *Puede haber leve o escaso dolor.*
- *Ausencia de reacción local o sistémica ("mordedura seca").*

→
- *Medidas generales.*
- *Observación 6 horas.*
- *Si empeora debe volver a urgencias.*

GRADO 1 o leve:
- *Dolor intenso o muy intenso.*
- *Edema local moderado (signo de envenenamiento).*
- *Puede haber ampollas y equimosis locales.*
- *No hay sintomatología sistémica.*

→
- *Medidas generales.*
- *Observación al menos 24 horas.*
- *Elevar la extremidad.*
- *Vía intravenosa (analgesia).*
- *Exploraciones repetidas.*

GRADO 2 o moderado:
- *Además del grado 1...*
- *Edema progresivo y centrípeto.*
- *Equimosis y/o flictenas progresivas.*
- *Linfangitis y adenopatías.*
- *Manifestaciones sistémicas: hipotensión, náuseas, vómitos o diarreas, mareo, dolor abdominal.*
- *Alt. hematológicas (ver cuadro "gravedad según laboratorio")*
- *Clínica neurológica (víbora aspid): ptosis palpebral, déficit de acomodación, oftalmoplejía, diplopía, disartria, disfagia, parálisis del orbicular de labios, letargo, vértigo, paresias, etc.*

→
- *Medidas generales.*
- *Observación al menos 24 horas y luego planta o UCI.*
- *Fluidoterapia, analgésicos, antieméticos, vasopresores...*
- *Control analítico seriado.*
- *Valoración continua del edema (sdme. compartimental)*
- *Control neurológico (sobre todo en v. aspid).*
- *Vigilar afectación sistémica.*
- *Antibioticoterapia profiláctica (hay controversias)*
  Ceftriaxona 2 g IV/24 h
- *Corticoterapia solo si alergia al veneno o suero antiofídico*
- ***SUERO ANTIOFÍDICO (VIPERFAV®)***

GRADO 3 o grave:
- *Edema progresivo que puede sobrepasar la extremidad.*
- *Equimosis intensa y progresiva.*
- *Linfangitis y adenopatías.*
- *Manifestaciones sistémicas graves: Además de las del grado 2... rabdomiolisis, coagulación intravascular diseminada, fracaso renal agudo, insuficiencia respiratoria, shock, hemólisis.*
- *Clínica neurológica (v.aspid): progresión grave de la clínica neurológica, hasta con aparición de sdme. de Guillen-Barre.*

→
- *Además de las medidas del grado 2...*
- *Ingreso en UCI.*
- ***SUERO ANTIOFÍDICO (VIPERFAV®)***

SUERO ANTIOFÍDICO (VIPERFAV®)

Válido para las tres especies (Aspid, Seoane o castellanica y Latasti o hoticuda).
Especialmente indicado en:
- Gestantes (el veneno es muy tóxico para el feto).
- Niños (la relación veneno/peso es esencial para la gravedad).
- Comorbilidad asociada importante (diabetes, cardiopatías...).
- Ancianos y personas frágiles.
- Mordeduras en cara o cuello.

ADMINISTRACIÓN:
- Diluir una ampolla (4 ml) en 100 ml SSF.
- Inicialmente pasar a 50 ml/hora y si no hay reacciones adversas (alergia), pasar todo el contenido en una hora.
- Si hay mala evolución del cuadro se puede repetir a las 5 horas

Bibliografía
- Gutiérrez Díez M, et al. Tratamiento de la mordedura por víboras en España. Semergen. 2014.
- Valverde S, Kiertiz MF, Martínez-Artola R. Epidemiology of envenomations in Spain. Clin Toxicol. 2008;46:516–7.
- Martín C, Nogué S. Novedades en el envenenamiento por mordedura de víbora. Med Clin (Barc). 2015;144(3):132–138.
- De Haro L, Gabzal M, Tchedou L, Blanc-Brisset I, Hayek-Lachos Asp Viper (Vipera aspis) envenomation: Experience of the Marseille Poison Center from 1995 to 2008. Toxicon (Oxford). 2009;1:100–12.